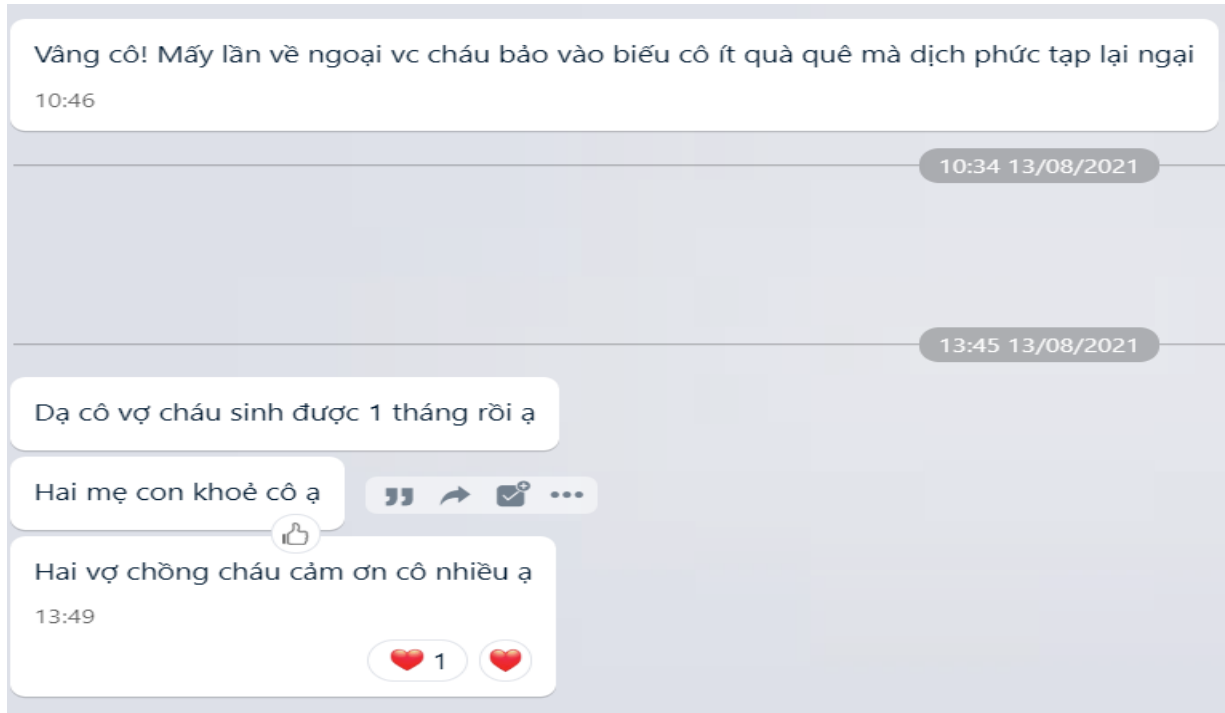


SỬ DỤNG THUỐC ĐÔNG DƯỢC *ÔN BỔ TỶ THẬN*, *HÓA THẤP ĐIỀU TRỊ* CA LÂM SÀNG VÔ SINH THỨ PHÁT DO TỤ DỊCH VẾT MỒ TỬ CUNG

Đoàn Hồng Phúc



Bệnh nhân nữ, sinh 1990, nghề nghiệp: Điều dưỡng đa khoa

Đến khám 12/2019. Vì mong muốn có con thứ hai nhiều năm, bệnh nhân đã đi chữa nhiều nơi không kết quả.

Lấy chồng từ 2012, sau cưới 04 tháng có thai, hiện tại con trai 6 tuổi (mổ đẻ)

Năm 2014 sảy thai 06 tuần tuổi

Sau khi bị sảy thai, xuất hiện rong huyết 05 năm nay (chu kỳ kinh 30 ngày, kinh nguyệt kéo dài 04 ngày thì sạch, sau sạch 2-3 ngày xuất hiện rong huyết kéo dài đến ngày thứ 18-19 chu kỳ, lượng máu ra thấm ướt băng vệ sinh hàng ngày).

Quan hệ tình dục: giảm ham muốn, giảm khoái cảm

Đại tiện khó đi (phân thành khuôn), thỉnh thoảng đau thắt lưng, không tiểu đêm, , chịu lạnh được (vẫn tắm được bằng nước lạnh). Ăn ngủ tốt. Cao 1m57, nặng 57 kg.

Lưỡi nhạt bệu, chân tay ấm.

Khám tử cung, phần phụ: Tụ dịch vết mổ tử cung (đã mổ nội soi hút dịch vết mổ tại bệnh viện phụ sản) nhưng sau mổ đã kiểm tra nhiều lần, lượng dịch vẫn như trước.

Chụp tử cung-vòi trứng (2018): vòi trứng 02 bên thông, Cottle (+).

Siêu âm vào ngày 14 chu kỳ kinh: nang noãn thường xuyên đạt 21*22 mm, niêm mạc tử cung 10mm. AMH 6.11 ng/mL (giá trị tham chiếu 2,2 đến 6,8 ng/mL).

Bệnh nhân được chỉ định dùng thuốc sắc (Ôn bổ tỳ thận, hóa thấp). Sau 02 tuần uống thuốc, siêu âm kiểm tra lượng dịch tụ tại vết mổ đã giảm. Sau 04 tháng bệnh nhân đã có thai tự nhiên. Vào tháng 07/2021 bệnh nhân vừa sinh thêm 01 bé trai nữa mẹ tròn con vuông.

Lời kết: Thuốc đông dược tốt cho cả bệnh lý cấp và mạn tính. Vấn đề là sử dụng thế nào thôi